



ÖSTERREICHISCHER CLUB FÜR BRITISCHE HÜTEHUNDE

Collie, Kurzhaarcollie, Bearded Collie, Border Collie, Shetland Sheepdog (Sheltie), Old English Sheepdog (Bobtail)



HD-Röntgen für:

Name des Hundes LIGHT SPEED GLENFIDDICH
 Rasse: Border Collie ZB-Nr.: BORC 2493
 Tätow.-Chip-Nr. 040098100228650 WT.: 10.02.10
 Eigentümer: LIPCZENKO Wolfgang
 Anschrift: A. MOJWIEN, Ruckergasse 71/12
 Datum d. Rönt.-Aufn.: 24.02.2011 Nr.: _____ den 18.03.11

Beckenpfanne:

Gesamtindruck	tief	<input checked="" type="checkbox"/>	flach	<input type="checkbox"/>	<input type="checkbox"/>
Kraniale Pfannenkontur	strichförmig	<input checked="" type="checkbox"/>	subchronr. Sklerose	<input type="checkbox"/>	<input type="checkbox"/>
Kraniolater. Pfannenrand	rund auslaufend	<input checked="" type="checkbox"/>	abgeflacht	<input type="checkbox"/>	<input type="checkbox"/>
			mit Auflagerungen	<input type="checkbox"/>	<input type="checkbox"/>

Oberschenkelkopf:

Gesamtindruck	kugelförmig	<input checked="" type="checkbox"/>	zu klein	<input type="checkbox"/>	<input type="checkbox"/>
			Kragenbildung	<input type="checkbox"/>	<input type="checkbox"/>
			Deformation	<input type="checkbox"/>	<input type="checkbox"/>

Sitz des Kopfes in der Pfanne:

tief	<input checked="" type="checkbox"/>	lose	<input type="checkbox"/>	<input type="checkbox"/>
------	-------------------------------------	------	--------------------------	--------------------------

Oberschenkelhals:

schlank	<input checked="" type="checkbox"/>	walzenförmig	<input type="checkbox"/>	<input type="checkbox"/>
vom Kopf abgesetzt	<input checked="" type="checkbox"/>	unscharf	<input type="checkbox"/>	<input type="checkbox"/>
scharf konturiert	<input checked="" type="checkbox"/>	Auflagerungen	<input type="checkbox"/>	<input type="checkbox"/>
		Linie nach Morgan	<input type="checkbox"/>	<input type="checkbox"/>

Gelenkspalt:

Gestreckte Gliedmaßen	konzentrisch	<input checked="" type="checkbox"/>	divergierend	<input type="checkbox"/>	<input type="checkbox"/>
-----------------------	--------------	-------------------------------------	--------------	--------------------------	--------------------------

Zentrum des Femurkopfes:

medial des dorsalen Pfannenrandes	<input checked="" type="checkbox"/>	lateral	<input type="checkbox"/>	<input type="checkbox"/>
				auf dors. Pfannenrand

Messung nach Norberg:

Winkel 105° oder größer	<input checked="" type="checkbox"/>	kleiner als 105°	<input type="checkbox"/>
		kleiner als 100°	<input type="checkbox"/>
		kleiner als 90°	<input type="checkbox"/>

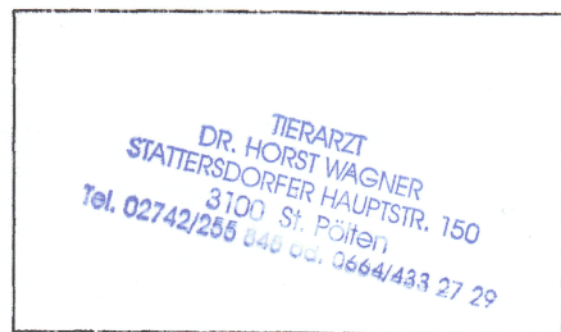
Beurteilung des Tierarztes:

Kein Hinweis für Hüftgelenkdysplasie ^{u u}
 Übergangsform
 Leichte Hüftgelenkdysplasie
 Mittlere Hüftgelenkdysplasie
 Schwere Hüftgelenkdysplasie

Hiermit wird bestätigt, dass die Tätowier- und Zuchtbuchnummer vom Unterzeichnenden selbst mit der Ahnentafel verglichen, die Röntgenaufnahme eindeutig gekennzeichnet, die Ahnentafel mit dem Röntgenvermerk versehen und bei dem Hund durch ausreichende Sedierung/Narkose eine hinreichende Muskelausschlaffung erzielt wurde.

Unterschrift des Tierarztes

D. Wagner



Stempel des Tierarztes